Lane Medical Library

AUS DEM ZAHNÄRZTLICHEN INSTITUT DER UNIVERSITÄT BASEL,
KLINISCHE ABTEILUNG, VORSTEHER: PROF. DR. O. MÜLLER, UND DER
SCHULZAHNKLINIK BASEL, DIREKTORIN: E. LINDER.

UNTERSUCHUNGEN ÜBER DIE EINWIRKUNG VON NERVOCIDIN AUF DIE ZAHNPULPA JUGENDLICHER ZÄHNE

INAUGURAL-DISSERTATION

ZUR

ERLANGUNG DER DOKTORWÜRDE DER ZAHNHEILKUNDE

DER HOHEN MEDIZINISCHEN FAKULTÄT

DER UNIVERSITÄT BASEL

VORGELEGT VON

CLARA AEBY
VON KIRCHBERG (BERN)

VERLAGSBUCHHANDLUNG JULIUS SPRINGER IN BERLIN 1927

Von der medizinischen Fakultät Basel genehmigt am 9. Mai 1927 auf Antrag von Professor Dr. O. Müller

Sonderabdruck aus:
Deutsche Monatsschrift für Zahnheilkunde 1927, Heft 18
(Verlag von Julius Springer in Berlin W 9)

Einleitung.

Hat die Untersuchung einer Pulpa ergeben, daß sie nicht mehr erhalten werden kann, d. h. haben wir die Diagnose Pulpitis superficialis, partialis oder totalis festgestellt, so muß die Pulpa entfernt werden. Dies versuchen wir schmerzlos zu machen, wozu wir folgende Wege einschlagen können:

1. Wir devitalisieren die Pulpa, indem wir einen regelrechten Zelltod herbeiführen.

2. Wir anästhesieren die Pulpa.

Beim zweiten Verfahren sind zwei Methoden gebräuchlich:

1. Wir bringen das Anaestheticum in Substanz auf die freigelegte Pulpa und durch Kompression in das Gewebe derselben hinein. (Methode der Druckanästhesie).

2. Wir wenden die Infiltrations- und Leitungsanästhesie an.

Wir wollen uns hier mit der ersten Methode der Devitalisation der Pulpa näher beschäftigen.

Da dem von Spooner im Jahre 1836 eingeführten und heute noch in irgendeiner Form und Kombination gebräuchlichen Arsenik, neben seiner allgemeinen Giftigkeit auch sonstige Mängel anhaften, so suchte man immer wieder nach einem Ersatzmittel. Hier ist in erster Linie das metallische Arsen, das mit dem bergmännischen Namen als Scherbenkobalt bezeichnet wird, zu nennen. Versuche, die Pulpa durch verdauende Fermente wie Papain und Pepsin zu entfernen, können wohl als fehlgeschlagen betrachtet werden und kommt eine solche Methode heute nicht mehr in Betracht. Andere Medikamente, wie Kreosot, konzentrierte Carbolsäure, Chlorzink und andere Ätzmittel führen nur nach vielen Einlagen und auch dann nicht zu einem praktisch brauchbaren Resultat. Das „Nervarsen" des schweizerischen Serum- und Impfinstituts in Bern, das eine dosierte Menge Arsenik enthält, entspricht wohl bis heute noch am ehesten unseren Forderungen. Über die Verwendung von Paraformaldehyd sind die Meinungen geteilt. Die Dauer der Einwirkung beträgt wohl eine zu lange Zeit.

Neuerdings beschäftigt man sich wieder mit dem Nervocidin, welches von seinem Hersteller, Dr. Dalma in Fiume, neben der Verwendung als Dentin-

anaestheticum auch als Arsenersatz zur Devitalisation der Pulpa empfohlen wird.

Nervocidin ist das schwefelsaure Salz eines Pflanzenalkaloids, hergestellt aus einer aus Hinterindien stammenden Pflanze Gasu-Basu. Seine genaue Zusammensetzung wird nicht mitgeteilt. Es ist ein schwach gelblich gefärbtes amorphes Pulver, das infolge seiner stark hygroskopischen Eigenschaft stets unter Luftabschluß aufzubewahren ist, ansonst es zusammenklumpt und in diesem Zustand die Applikation und Dosierung erschwert.

Wannenmacher in Tübingen will Arsen in Nervocidin festgestellt haben und führt die Hauptwirkung des Nervocidins hierauf zurück. Genaue Untersuchungen am hiesigen, wie auch an verschiedenen anderen pharmakologischen Universitätsinstituten ergaben jedoch ein negatives Resultat; demnach ist Nervocidin ein arsenfreies Präparat.

Dalma empfiehlt sein Nervocidin als sicher wirkendes Mittel zur Erzielung von Dentin- und Pulpaanästhesie. Nervocidin soll die Vitalität der Pulpa nicht schädigen, sondern auf die Dauer von 36 Stunden und mehr die Pulpa vollkommen unempfindlich machen Die freiliegende Pulpa könne nach 2—6 stündiger Einwirkung des Medikamentes schmerzlos entfernt werden; wenn die Pulpa noch mit einer Dentinschicht bedeckt ist, könne man das Nervocidin zur schmerzlosen Freilegung applizieren und am nächsten Tage die Einlage wiederholen, um danach die Pulpa schmerzlos zu entfernen. Bemerkenswert sei der Umstand, daß die Anästhesie nach etwa 24 Stunden ihren Höhepunkt erreiche. Nervocidin soll auch „rapid schmerzstillend" wirken im Falle „offener" Pulpitis acuta, besonders wenn man es mit Cocain und Guajacol nach der Mischung von Eckstroem anwende. In seiner letzten Arbeit über Nervocidin berichtet Dalma über die bisher festgestellten Vorteile bzw. Nachteile des Nervocidins gegenüber dem Arsenik.

Als Vorteile werden angeführt:

1. Schmerzlosigkeit nach der Einlage.
2. Wirkung nicht nur auf die freiliegende, sondern auch auf die von einer Dentinschicht bedeckte Pulpa.
3. Keine Periodontitis toxica.
4. Keine Necrosis septi interalveolaris.
5. Herabsetzung der Hyperämie, da Nervocidin Anämie hervorruft.

Diesen Vorteilen des Nervocidins stehen folgende Nachteile gegenüber:

1. Die oft erforderliche mehrmalige Einlage.
2. Die starke Blutung (was im Gegensatz steht zu Punkt 5 der Vorteile).
3. Die unangenehmen Nebenwirkungen, wie Übelkeit, Erbrechen, Gefühllosigkeit der Zunge.

Die pharmakodynamische Wirkung wurde im Laboratorium der zahnärztlichen Universitätsklinik Budapest 1901 studiert, und gab Arkoevy folgendes Resumé darüber heraus:

1. Das Nervocidin ist ein Alkaloid, resp. die salzsaure Verbindung eines Alkaloids.
2. Das Nervocidin ist ein Nervengift, welches sowohl die peripheren Endigungen der Nervenbahnen, als auch die Nervenzentren in Lähmung versetzt.

3. Der Tod erfolgt infolge Lähmung der motorischen Zentren und so indirekt durch Herzlähmung.

4. Das Novocidin ist kein ausgesprochenes Herzgift, da es die Herzaktion bis zum tödlichen Ausgang nicht beeinflußt.

5. Das Nervocidin ist ein ausgesprochenes lokales Anaestheticum, dessen analgetische Wirkung an Dauer alle übrigen bisher in Verwendung stehenden Anaesthetica weit übertrifft (Cocain usw.), indem es ohne schädliche Nebenwirkung, d. h. in entsprechender Verdünnung von $^1/_2\,\%$—$2\,‰$ Lösung den Effekt über 2—3 Tage aufrecht erhält.

6. Die bisherigen Tierversuche als solche konnten keine Angabe bezüglich der Empfindungen liefern; mit andern Worten, als lokales Anaestheticum für die Haut konnte es nicht erprobt werden.

7. Die unangenehmen Nebenwirkungen des Nervocidins sind Nausea, Erbrechen, Ptyalismus. Die beiden ersteren konnten an Menschen sowohl als an Versuchstieren konstatiert werden, während letztere Erscheinung nur in zwei Fällen an klinischen Patienten zum Vorschein gekommen ist.

8. Der Organismus ist nicht imstande, durch Gewöhnung sich der Wirkung des Nervocidins zu erwehren, die allmähliche Verabfolgung von mäßigen Dosen, worauf eine letale folgt, hat unmittelbar den Tod zur Folge.

9. Eine der auffallendsten Wirkungen des Nervocidins ist, daß es die heftigste Keratitis ulcerosa hervorrufen kann, die das Auge mit Vernichtung zu bedrohen scheint, während sämtliche Erscheinungen in kurzer Zeit spurlos verschwinden (ohne Übergang in eine Panophthalmie) dabei aber fortdauernd die Analgesie besteht, ja sogar die Keratitis überdauert.

Dobrzyniecki berichtet 1924 über folgende pharmakodynamische Eigenschaften des Nervocidins: „Die Pulpa wird durch eine dünne Dentinschicht von einigen Millimetern mitunter in 1—2 Stunden unempfindlich. Ist die Dentinschicht dick, so wird nach Entfernung der unempfindlich gewordenen oberen Schicht eine zweite Einlage gemacht und dann weiter operiert. Die Anästhesie der Pulpa dauert längere Zeit an, und zwar einige Tage und noch länger. Wird die Pulpa nicht entfernt, so kehrt die Empfindlichkeit später wieder zurück. Mit Rücksicht auf die Differenzen im Härtegrad des Zahnbeins und in den Operationsumständen, wie auch dem jeweiligen Zustande der Pulpa ist die ziffernmäßige Angabe der Zeit der Einwirkung wohl zwecklos. Nervocidin ruft, in die freie Mundhöhle gelangt, folgende Erscheinungen hervor: Starke Salivation, einen vom Patienten als Steifheitsgefühl der Zunge bezeichneten Zustand, bitteren Geschmack, später Geschmacklosigkeit. Bei Einwirkung größerer Mengen des Präparates oder bei minderwertiger Konstitution entsteht Schwellung der Parotitis und Sublingualis der betreffenden Seite, bei Verschlucken des Mittels Brechreiz. — Ist durch eine Einlage Nervocidin stärker durchgesickert, so entsteht an der dem Zahn anliegenden Partie der Zunge oder der Wange eine eigentümliche Plaque, welche mit einer Syphilisplaque sehr große Ähnlichkeit hat. Diese Erscheinung verschwindet dann über Nacht spurlos, ohne jede Behandlung. — Nervocidin ist ein Neuroticum sensu stricto, es verursacht keine Gewebszerstörung wie Arsen, dessen destruktive Wirkung allgemein bekannt ist. Nervocidin hat eine so rasch schmerzstillende Wirkung, daß es mit Arsen gar nicht verglichen werden kann."

Madzsar und Balassa haben am zahnärztlichen Institut unter Arkoevy in Budapest als Erste klinische Versuche über die Verwendbarkeit des Nervocidins angestellt und haben an Hand von 44 Fällen folgenden Schluß über die Vor- und Nachteile gegenüber dem Arsen gezogen:

Nachteile des Nervocidins gegenüber dem Arsen:

1. Das Nervocidin versetzt in den meisten Fällen vorerst nur die Kronenpulpa und erst nach einer zweiten Applikation die Wurzelpulpa in Analgesie.

2. Nach Acidum arsenicosum und der darauffolgenden Exstirpation ist eine Blutung vom Foramen apicale eine seltene Eventualität, während diese bei Nervocidin Regel zu sein scheint und nur ausnahmsweise wegbleibt.

3. Nervocidin entfaltet beim Durchsickern nach der Mundhöhle unangenehme Nebenwirkungen, indem kleine Pusteln auf der Zunge entstehen und beim Verschlucken Erbrechen erfolgt. Nervocidin erfordert deshalb unbedingt einen wasserdichten Verband. (Doch gilt das ja auch für Arsen.)

Als Vorteile fanden sie:

1. Daß Nervocidin nicht nur direkt, sondern auch indirekt, durch eine cariöse Fornixschicht von erheblicher Dicke devitalisierend resp. analgetisch auf die Zahnpulpa wirkt, was bei Arsen nicht der Fall ist.

2. Infolgedessen entfällt die wegen ihrer erheblichen Schmerzhaftigkeit schwer erträgliche und von den Patienten so sehr befürchtete Entblößung der Zahnpulpa.

3. Nach Arsenapplikation erfolgt ein schmerzhaftes Stadium der Wirkung von 10 Minuten bis zu 4—5 Stunden, je nach der speziellen Krankheitsform (Diagnose) der Pulpa. Nach Nervocidin folgt ein unbequemes Wühlen im Zahne, welches sich aber nur selten bis zum Schmerz steigert, aber auch totale Empfindungslosigkeit kommt vor.

4. Nervocidin verursacht nie, im Gegensatz zu Arsen, Periodontitis toxica oder Necrosis septi interalveolaris.

5. Da allem Anscheine nach die Wirkung des Nervocidins in einer Anämisierung der Pulpa liegt, wie dies die schneeweißen exstirpierten Pulpen folgern lassen, so könne dasselbe nicht nur zum Analgesieren der Pulpa, sondern wahrscheinlich auch zur Herabsetzung einer einfachen Hyperämie verwendet werden, was natürlich bei Arsen nicht der Fall ist.

Scheff verwendet Nervocidin in Verbindung mit Eugenol, während Madzsar und Balassa reines Nervocidin brauchten. Auch Scheff empfindet als Nachteil des Nervocidins:

1. Die meist nur oberflächliche Wirkung bei einmaliger Einlage und daß diese wiederholt werden muß zur intensiveren Wirkung. Da die Wirkung genau nachweisbar ist, weil sie sich in einer Anämie ausdrückt, die mit einer scharfen Grenze gegenüber dem nicht affizierten Pulpenteil markiert erscheint, so ist es begreiflich, daß die Extraktion der Pulpa auch mitunter schmerzhaft ist.

2. Die beinahe ausnahmslos nach der Extraktion einsetzende Blutung, die allerdings bald durch Einlagen von Phenol gestillt werden kann, vorsichtshalber jedoch ein sofortiges Füllen des Zahnes ausschließt.

Scheff stellt Nervocidin hinsichtlich seiner Wirkung auf die gleiche Stufe wie Arsen und schlägt als Erster vor, beide Medikamente zu kombinieren, indem zuerst Nervocidin für etwa 24 Stunden in die Kavität einzubringen wäre und

nach Entfernung desselben wäre Arsen für 24 Stunden einzulegen. Damit wären vielleicht alle Vorteile des einzelnen ohne deren Nachteile erreichbar.

Bei der histologischen Untersuchung und dem Vergleich von mit Arsen und Nervocidin behandelten Pulpen stellte Scheff fest, daß die Wirkungsart des Nervocidins von jener des Arsens vollkommen verschieden ist, da Nervocidin, im Gegensatz zu Arsen, in den Elementen des Pulpagewebes nur geringe Veränderungen hervorruft.

Er kommt zur Schlußfolgerung, daß der Schwerpunkt der Nervocidinwirkung in der bedeutenden Anämie liegt, die in einem nicht immer sich gleich bleibenden Umkreise mit scharfer Begrenzung auftreten soll, und in der vollständigen Analgesie dieser Partie. Ist die Wirkung des Nervocidin tiefer, bis beiläufig in die Mitte der Pulpa gedrungen, so erfolgt die Entfernung derselben schmerzlos, andernfalls selbstverständlich nicht.

Soederberg und Kaas bestätigen die schnelle Einwirkung von Nervocidin, welche es ermöglicht, in kurzer Zeit die Pulpa schmerzlos zu entfernen, doch darf in diesem Falle die Pulpawunde nicht zu klein sein.

Kaas findet im Gegensatz zu Madzsar und Balassa sowie Scheff, daß das Nervocidin mit Rücksicht auf die hervorgerufenen Applikationsschmerzen dem Arsen nicht vorzuziehen ist. Bemerkenswert sei aber der Umstand, daß, wenn die Wirkung der ersten Nervocidineinlage nur oberflächlich war, und dann eine zweite auf die breit freigelegte Pulpa gemacht wird, diese fast stets schmerzlos wirkt, wenn es auch bei der ersten Einlage nicht der Fall war. Er stellt fest, daß Nervocidin, länger als 48 Stunden liegen gelassen, eine leichte Periodontitis bewirkt, welche aber nach Entfernung des Mittels rasch wieder verschwindet.

Scheff bestätigt dies, während die Beobachtungen von Madzsar und Balassa in Widerspruch dazu stehen. Kaas findet in 40% der Fälle keine Blutung und seine Untersuchungen haben ergeben, daß die Blutung im allgemeinen um so geringer ist, je länger das Nervocidin gelegen hat.

Michel stellte fest, daß stärkere Schmerzen, die sich bei Nervocidineinwirkung zur Herabsetzung der Dentinhyperästhesie einstellen, auf eine bereits bestehende latente Infektion der Pulpa und Hyperämie schließen lassen und deswegen von einer konservierenden Methode Abstand genommen werden soll.

Eckstroem empfahl zur sofort schmerzstillenden Applikation ein Teil Nervocidin und ein Teil Cocain in Guajacol aufgelöst und erzielte damit sehr gute Resultate. — Selbst nach 24stündiger Wirkung des Nervocidins auf die Pulpa soll diese keine Einbuße bezüglich ihrer Elastizität erleiden und sich leicht in einem Stück exstirpieren lassen. Auch wenn das Nervocidin längere Zeit liegen bleibt, soll nur eine geringe Veränderung der Pulpa in struktureller Hinsicht eintreten. Die Tatsache, weshalb Arsen den Zerfall und die oft häßliche Verfärbung des Zahnes stets zur Folge hat, erklärt Eckstroem mit der Begründung, daß die in den Zahnbeinkanälchen verbleibenden Arsendepots den Inhalt derselben zerstören und deshalb das Nervocidin bei Frontzähnen dem Arsen vorzuziehen sei, da bei ihm noch nie eine Verfärbung des Zahnes konstatiert wurde.

Da durch den Weltkrieg die Beschaffung der Rohstoffe unmöglich war, verschwand das Nervocidin aus dem Arzneischatz der Zahnärzte, um erst wieder in neuerer Zeit aufzutauchen, und zwar neben seiner Anwendungsart als

Devitalisationsmittel bzw. Pulpaanaestheticum auch als Dentinanaestheticum. Diese Wirkung des Nervocidins hat Maeser in Leipzig klinisch untersucht und hat damit auch ziemlich gute Resultate erzielt. Histologisch hat in diesem Zusammenhang Wannenmacher in Tübingen das Nervocidin untersucht und festgestellt, daß durch Nervocidin Veränderungen der Pulpa hervorgerufen werden, die ihre Vitalität gefährden können. Wannenmacher glaubt zwar, daß diese Schädigungen durch das Vorhandensein von Arsen im Nervocidin hervorgerufen werden. Nach den stattgefundenen Untersuchungen können diese aber nur von dem reinen Nervocidin herrühren, das ein sehr stark wirkendes Präparat zu sein scheint.

Gaint und nach ihm Fasoli haben den Versuch unternommen, Arsen und Nervocidin zusammen oder nebeneinander zu verwenden, wie es seinerzeit von Scheff empfohlen wurde. Um die Schädigungen aufzuheben und trotzdem seine sichere Wirkung beizubehalten, wird zuerst Nervocidin für 24—48 Stunden eingelegt, dann die Pulpakammer eröffnet und dann nach Ausbluten der Pulpa eine Arseneinlage gemacht. Auf diese Weise will Fasoli den Zufall periostitischer Hyperämie vermeiden und zugleich schmerzlose Entfernung der gänzlich nekrotisierten Pulpa ohne Blutung erreichen.

Neuerdings hat Greth in Breslau unter Berücksichtigung der verschiedenen Anwendungsformen etwa 70 Fälle behandelt und ist zu folgendem Resultat gekommen:

„Die Anwendung der verschiedenen Verwendungsformen läßt in der Wirkung des Mittels keine merkbaren Unterschiede erkennen, doch scheint in praktischer Beziehung eine reine Nervocidinlösung ungeeigneter zu sein infolge der starken Klebrigkeit des Mittels." Greth empfiehlt einen kleinen Eugenolwattebausch, den man ganz oberflächlich in Nervocidinpulver taucht, so daß man mit dem Instrument das Nervocidin nicht berührt. — Gegenüber dem Arsen findet Greth bei der Behandlung mit Nervocidin vorteilhafter den Fortfall der Schmerzen nach der Einlage in den meisten Fällen (fast 60%). Als großen Vorteil nennt er ferner die gute Dentinanästhesie, besonders von dicken Schichten gesunden Dentins, was zweifellos durch das schmerzlose Exkavieren und Bohren eine Erleichterung für den Patienten und Praktiker bedeutet, besonders bei Nekrotisierung der Pulpen derjenigen Zähne, die für Brückenpfeiler in Betracht kommen. Die bei Arsenik vorkommenden unangenehmen Periodontitiden kommen hier seltener vor und dann nur in Form von leichten periodontalen Reizungen. Weiter sagt Greth: Die Anämie der Pulpa dürfte bei der Exstirpation als Vorteil anzusprechen sein.

Nachteil bei der Behandlung mit Nervocidin ist in erster Linie die Unregelmäßigkeit in der Wirkung des Präparates und die häufige, die Behandlung verlängernde starke Blutung, so daß Nervocidin keineswegs ein ideales Devitalisationsmittel ist, das das Arsen verdrängen könnte.

In seinem Aufsatz: „Amputation der Kronenpulpa nebst Lebenderhaltung der Wurzelpulpa" empfiehlt Csernyei bei freiliegender Pulpa oder genügend großer Kavität das Nervocidin, in welchem er ein nicht zu übertreffendes Mittel zur sicheren und bequemen Anästhesierung der Pulpa sieht.

II. Eigene Untersuchungen.

In der vorliegenden Arbeit soll der Versuch unternommen werden, das Nervocidin an vielen, genau beschriebenen Fällen klinisch zu erproben. Im weiteren soll festgestellt werden, auf welche Weise das Nervocidin auf die Pulpa wirkt und sie histologisch verändert.

a) Klinische Untersuchungen.

Es wurden Einlagen in 207 Zähne gemacht an Patienten im Alter von 5—16 Jahren. Diese Einlagen kamen an fast sämtlichen bleibenden Zähnen, sowie auch an Milchzähnen, hier jedoch nur an Molaren zur Anwendung. Die Untersuchungen wurden sowohl an normalen Pulpen als auch an sämtlichen Pulpitisformen, wo auch Arsen zur Devitalisation gebraucht wird, unternommen. Ferner wurden Einlagen gemacht in Fällen, wo sich die Pulpa refraktär gezeigt hatte gegen eine Tricidin-Einlage (Kobaltpräparat nach Gysi, welches in der Schulzahnklinik Basel allgemein und gewöhnlich mit gutem Erfolg angewendet wird).

Die Liegedauer der Nervocidineinlage betrug bei den verschiedenen Fällen 24, 48, 72 Stunden und noch länger. Kurzer Status praesens und Diagnose wurden protokollarisch festgehalten.

Da in der Literatur über die Art der Anwendung des Präparates verschiedene Streitfragen kursieren, schien mir diese für den Erfolg nicht ganz nebensächlich zu sein.

Dalma empfahl zuerst ein stecknadelkopfgroßes Wattebäuschchen mit Eugenol oder Phenol getränkt in Nervocidin zu tauchen oder aber auch eine Lösung von Nervocidin zu verwenden. In letzter Zeit empfiehlt Dalma jedoch die von Eckstroem gebrauchte Anwendung, eine Auflösung von gleichen Teilen Nervocidin und Cocain in der 5—10 fachen Menge Guajacol oder Eugenol. Einzelne Autoren haben dagegen den Einwand erhoben, daß man, um eine einwandfreie Wirkung des Nervocidins zu beobachten, dieses vollkommen rein, ohne irgendwelche andere medikamentöse Beimischung gebrauchen müsse.

Um nur ein ganz objektives Resultat zu erhalten, habe ich sämtliche, oben geschilderte Verwendungsarten benutzt, wie auch vollkommen reines Nervocidin als Pulver. Nachdem die Kavität, soweit es bestehende Schmerzen zuließen, von Caries befreit war, wurde dieselbe trocken gelegt und die Einlage appliziert. War bei Caries profunda eine Eröffnung der Pulpa zu befürchten oder mußte diese zwecks sofortiger Schmerzstillung bei Pulpitis acuta freigelegt werden, so wurde die Kavität vorher mit Alkohol und Heißluft getrocknet, mit Phenol überschwemmt, und die Eröffnung erfolgte mit möglichst sterilem Rosenbohrer. Nach der Applikation erfolgte der Verschluß mit Zinkoxyd-Eugenol.

Die Anwendung der verschiedenen Verwendungsarten ließ in der Wirkung des Mittels keine nennenswerten Unterschiede erkennen. Trotzdem auch bei den einzelnen Anwendungsarten die andern Faktoren wie Liegedauer, Diagnose, offene oder geschlossene Pulpa usw. genau berücksichtigt wurden, waren die Resultate stets ziemlich die gleichen, ohne daß man eine bestimmte Anwendungsweise als besonders gut bzw. schlecht hätte bezeichnen können. Höchstens ist zu bemerken, daß Nervocidin in der Anwendungsart nach Eckstroem wohl

infolge der geringeren Konzentration, weniger intensiv durch eine Dentindecke auf die Pulpa wirkt als rein oder in irgendeiner andern Kombination. In rein praktischer Beziehung halte ich reines Nervocidin für ungeeigneter infolge der starken Klebrigkeit des Mittels und dürfte den andern Anwendungsarten in dieser Hinsicht der Vorzug gegeben werden. Zu bemerken ist hierbei noch, daß das Präparat stets gut verschlossen aufbewahrt werden muß, da es sehr stark hygroskopisch ist, infolgedessen leicht verharzt und die Dosierung schwieriger gestaltet. Als Vorteil gegenüber dem Arsentrioxyd, welches oft nach der Applikation beträchtliche Schmerzen erzeugt, wird von dem Nervocidin gesagt, daß es nur ein unangenehmes Wühlen im Zahne hervorruft, welches sich nur selten bis zum Schmerze steigert, aber auch totale Empfindungslosigkeit kommt vor. Die Schmerzempfindung ist subjektiv ganz verschieden. Was der eine als unbequemes Wühlen bezeichnet, bedeutet bei einem sensiblen Patienten schon Schmerz und ist der Unterschied der Intensität hauptsächlich bei jugendlichen Patienten, welche leicht zur Übertreibung neigen, keineswegs festzustellen. Es wurden in jedem Falle Aufzeichnungen der subjektiven Empfindungen während der Dauer der Einlage gemacht und konnte festgestellt werden, daß von 207 ersten Einlagen 143 keine Schmerzen, 23 starke, und 41 nur leichte Schmerzen im Anschluß an die Applikation hervorrufen. Von den 51 wiederholten Einlagen erzeugte keine einzige Schmerzen. Die stark schmerzenden Einlagen konnten hauptsächlich in den Fällen beobachtet werden, in denen die Einlage auf die noch von einer Dentinschicht bedeckten entzündete Pulpa erfolgte. Hervorzuheben ist jedoch der Umstand, daß Nervocidin in Verbindung mit Cocain und Guajacol auf eine eröffnete, stark schmerzende, entzündete Pulpa gebracht, in den meisten Fällen sehr rasch schmerzstillend wirkte und während der Zeit der Einlage keine neue Schmerzen verursachte. Doch mußte, um die Pulpa schmerzlos entfernen zu können, gewöhnlich eine zweite Einlage gemacht werden, da die erste nur ganz oberflächlich wirkte. Fast 70% der Einlagen waren also schmerzlos während der Zeit der Einwirkung und etwa 20% nur leicht schmerzhaft. Aus diesen Beobachtungen ergibt sich, daß Nervocidin geringe wie auch starke Schmerzen auslösen kann, genau wie Arsentrioxyd, daß aber, da die Zahl der nichtschmerzenden Einlagen weitaus überwiegt, in dieser Hinsicht das Nervocidin dem Arsentrioxyd gegenüber im Vorteil ist.

Sehr oft bemerken wir bei einer Arsenikeinlage schon nach wenigen Tagen eine Periodontitis toxica, die manchmal sehr hartnäckig ist. Nach Dalma soll Nervocidin nie eine Periodontitis verursachen. Ich kann dem nicht beipflichten, da ich bei meinen Untersuchungen in 8 Fällen eine solche beobachtete. Davon dürfte allerdings nur in 5 Fällen das Nervocidin die alleinige Schuld tragen, während in den 3 anderen Fällen der Zustand der Pulpa (Pulpitis acuta totalis) vor der Applikation maßgebend für die periodontalen Reizerscheinungen war. Im ersten Falle scheint die Liegedauer von Bedeutung zu sein, da das Nervocidin in 4 Fällen 4 Tage, in einem Falle sogar 5 Tage liegen blieb. In den 5 Fällen hielten jedoch Lockerung und Perkussionsempfindlichkeit nur 2—3 Tage an, um dann für immer und ohne jegliche Folgen zu verschwinden. Vor dreimal 24 Stunden wurde nie eine periodontale Reizung festgestellt und traten diese Symptome erst nach 72 Stunden auf. — Doch braucht ein längeres Verweilen der Einlage nicht immer Reizerscheinungen im Gefolge zu haben. Es kann

vorkommen, daß die Einlage längere Zeit liegen bleibt, ohne irgendwelche Symptome hervorzurufen; sicherlich spielt hier die Veranlagung eine Rolle. In einem Falle beobachtete ich eine Liegedauer von 11 mal 24 Stunden, wobei die Einlage nicht die geringsten Symptome verursachte. Hingegen war auch die Wirkung gleich Null und wurde die Einlage auf 24 Stunden erneut, womit dann eine gute Anästhesie erzeugt wurde.

Bei der Diagnose einer Pulpitis totalis darf das Symptom der eventuell bestehenden Klopfempfindlichkeit nicht übersehen werden, da man diese dann leicht auf das Konto einer Periodontitis toxica des Nervocidins setzen könnte.

Wie aus dem oben Gesagten hervorgeht, wurden die Einlagen nicht nur auf die offene, sondern auch auf die noch von einer Dentinschicht bedeckten Pulpa gelegt. Wir wissen, daß eine Arsenikeinlage nicht nur auf eine offene Pulpa, 24—48 Stunden appliziert, fast immer zu vollem Erfolge führt, sondern daß hierbei auch eine dünne cariöse Schicht nichts ändert. Das Arsenik diffundiert auch in diesen Fällen hierdurch und tut seine Wirkung. Anders bei dicken Dentinschichten, besonders gesundem Dentin. Hier zeigen die täglichen Erfahrungen, daß Arsenik dann oft versagt und die Pulpa freigelegt werden muß, um die Arsenikeinlage zu applizieren.

In dieser Hinsicht wollen wir nun auch das Nervocidin untersuchen. Es wurden 44 Einlagen auf die geschlossene Pulpa gemacht, Davon konnte nur in 11 Fällen eine volle Wirkung erzielt werden, d. h. Dentin und Pulpa waren so anästhesiert, daß das Exkavieren und Bohren im Dentin, die Eröffnung und Exstirpation der Pulpa vollkommen schmerzlos geschehen konnte. In 9 weiteren Fällen war die Dentinanästhesie sehr gut und auch die Eröffnung des Cavums schmerzlos, hingegen jedes weitere Operieren schmerzhaft. In 24 Fällen war eine Dentinanästhesie vorhanden, doch von geringer Tiefe, die Pulpaanästhesie hingegen war sehr schlecht. Nicht unberücksichtigt darf hierbei die Liegedauer bleiben. Lag die Einlage nur 24 Stunden, so war diese öfters zu wiederholen als bei 48- oder 72stündiger Dauer. Wir sehen jedoch, daß auch bei Nervocidin die Wirkung auf die Pulpa durch eine Dentinschicht nicht immer vorhanden ist und daß in 75% der Fälle eine zweite Einlage erforderlich ist.

Ähnliches war der Fall bei Einlagen auf die bloßliegende Pulpa, wenn dieselbe nur in ganz geringem Maße eröffnet war. Auch in diesem Falle war die Wirkung keine vollkommene und reichte nur aus, um etwa die Kronenpulpa zu exstirpieren, während die Wurzelpulpa noch sehr empfindlich war und eine weitere Einlage erforderte.

Dalma selbst bezeichnet diese zweite Einlage als Nachteil. Von 163 auf die freiliegende Pulpa gemachten Einlagen wurden 18 Einlagen wiederholt. Doch muß gleich hier betont werden, daß von 95 Exstirpationen nur 41 schmerzlos verliefen und daß eine große Anzahl Einlagen hätte wiederholt werden müssen zur völligen schmerzlosen Exstirpation, von welchen jedoch infolge äußerer Umstände Abstand genommen werden mußte. Des weiteren wurden 111 Amputationen an Sechsjahr-Molaren gemacht und wenn dabei nur 12 schmerzhaft verliefen, so muß gleich hinzugefügt werden, daß wohl die Ausräumung der Kronenpulpa schmerzlos war, die Exstirpation der Wurzelpulpa hingegen in den wenigsten Fällen ohne zweite Einlage möglich gewesen wäre.

Nennenswert ist auch die Tatsache, daß die Eröffnungsstelle der Pulpa eine gewisse Rolle spielt. Wurde nämlich das Pulpadach eröffnet, so daß die Einlage senkrecht zur Pulpaachse zu liegen kam, so wirkte diese Einlage besser, als wenn die Pulpakammer seitlich oder nur ein Pulpahorn eröffnet wurde. Hierbei werden wohl Angriffsfläche und Diffusionsverhältnisse eine Rolle spielen.

Im Gegensatz zu Arsenik, welches als Gefäßgift anfangs eine Hyperämie hervorruft, soll Nervocidin im Gegensatz dazu Anämie erzeugen und sehen die mit Nervocidin behandelten Pulpen bei der Exstirpation auch gewöhnlich anämisch aus. Was hingegen als sehr merkwürdig bezeichnet werden muß, ist die meist anschließende, sehr oft starke Blutung, welche nicht immer leicht zu stillen ist. Von 95 Exstirpationen verliefen nur 13 ohne Blutung und von 111 Amputationen 26 ohne Blutung. Eine Erklärung dafür können wir vielleicht darin finden, daß die Demarkationslinie für die Anämie über dem Foramen apicale liegt und die Blutung nach der Exstirpation resp. Amputation aus dem anschließenden hyperämischen Pulpateil, oder durch das gewöhnlich weit offene Foramen apicale erfolgt. Diese Blutung ist wohl eine der unangenehmsten Eigenschaften des Nervocidins und verlängert nicht nur die Sitzung, sondern bedingt eine Zwischeneinlage.

Die Liegedauer kommt auch hier in Betracht und war bei längerer Dauer der Einlage die Blutung gewöhnlich auch geringer. Doch war hie und da schon nach 24 Stunden eine noch heftige Blutung zu konstatieren, so daß auch hier keine feste Regel aufgestellt werden kann.

Als Vorteil gegenüber dem Arsenik wird betont, daß Nervocidin keine Nekrose der interalveolären Septen hervorruft, auch wenn es evtl. durchsickern würde, was bei sachgemäßem Verschluß nicht geschehen sollte. Bei meinen Untersuchungen mit Nervocidin habe ich in keinem Falle eine Verätzung oder Nekrose beobachten können, allerdings muß ich dazu bemerken, daß der Verband immer wasserdicht war und in keinem Falle bis zur nächsten Sitzung herausgebröckelt war.

Nach der Literatur zu schließen, soll das Nervocidin unangenehme Nebenwirkungen entfalten wie Erbrechen, Übelkeit, Gefühllosigkeit und Brennen der Zunge, herpesähnliche Pustelbildung, Schwellung der Halsdrüsen u. a. hervorrufen. Von allen diesen Nebenwirkungen konnte ich bei meinen Untersuchungen nichts konstatieren. Ich habe verschiedene Untersuchungen im eigenen Munde gemacht, indem ich auf einem Wattebäuschchen oder mit einem Exkavator reines Nervocidin auf die Gingiva, in die Wangentasche und auf die Zunge brachte, und es dort einige Minuten liegen ließ. Nur hie und da konnte ich an der Applikationsstelle ein leicht taubes Gefühl bemerken, das nach kurzem leichten Brennen bald verschwand. Andere Erscheinungen konnte ich nicht feststellen.

Als sehr unangenehm zu bezeichnen ist die große Unregelmäßigkeit in der Wirkung des Präparates. Trotzdem ich das Präparat bei Dalma selbst bezog, waren die zu verschiedenen Zeiten bezogenen Präparate in ihrer Wirkungsweise sehr verschieden und variierte sogar die einzelne Packung von Fall zu Fall, so daß man in keinem Falle für den Erfolg garantieren konnte. Auch kann in unserem Falle von einem Nachaltern des Präparates nicht die Rede sein, da ich es immer frisch von Dalma bezog und innerhalb zwei Monaten aufbrauchte.

Gewiß spielen Veranlagung des Patienten, refraktäre Pulpen eine Rolle, doch in den meisten Fällen, wo die Einlage ganz versagte, muß dem Nervocidin die Schuld beigemessen werden. War in einzelnen Fällen bei einer Liegedauer von 48—72 Stunden auf die offene Pulpa der Erfolg negativ, so war er in einem andern Falle nach 24 Stunden auf die geschlossene Pulpa ein vollkommener. Auch das Auftreten von Schmerzen nach der Einlage und bei der Exstirpation und nicht minder die auftretenden Blutungen waren innerhalb der verschiedenen Liegezeiten so unregelmäßig, daß es nicht möglich ist, eine Norm für die Dauer der Einlage anzugeben.

Die Behandlung der Zähne.

Die folgenden Tabellen verzeichnen die behandelten Zähne. Diese sind in Gruppen zusammengestellt, gemäß der Anwendung der betreffenden Einlage. Weiter folgt eine zusammenfassende Tabelle, wobei die Zähne in drei Klassen eingeteilt sind, und zwar umschließt:

Klasse a) Frontzähne und Prämolaren.
Klasse b) Molaren.
Klasse c) Milchmolaren.

Klasse a): Bei allen Zähnen dieser Klasse wurde eine Exstirpation gemacht. Diese gelang nicht immer beim erstmaligen Einführen des Nervextraktors, sehr oft förderte ein wiederholtes Einführen des Extraktors noch verschiedene Fetzen ans Tageslicht, und ist es erklärlich, daß an den meisten histologisch untersuchten Pulpen die Odontoblasten fehlen, da sie bei der Exstirpation abrissen.

Die meist eintretende heftige Blutung wurde durch Einlagen von Wattefasern, getränkt in Wasserstoffsuperoxyd, Trichloressigsäure und Trikresol-Formalin möglichst gestillt und eine Zwischeneinlage gemacht, um eine Nachblutung durch das gewöhnlich noch sehr weite Foramen apicale und damit einer Verfärbung des Zahnes zu begegnen. In einer nachfolgenden Sitzung konnte dann gewöhnlich die Wurzelfüllung gelegt werden.

Klasse b): Sämtliche Zähne dieser Klasse, also alles Sechsjahr-Molaren, können ohne Schaden für das Gebiß, da es sich meistens um stark hypoplastische, oder stark zerstörte Zähne bei engstehenden Zahnreihen handelt, innerhalb der nächsten Jahre extrahiert werden.

An 78 von 81 Zähnen wurde der Versuch einer Amputation resp. einer partiellen Pulpektomie nach Davis bei Lebendbelassung der Stümpfe gemacht. Es wurde die Kronenpulpa entfernt und nach Stillung der Blutung ein Verband aus Jodoform- resp. Vioformzinkoxydeugenol gemacht. In einzelnen Fällen, wo das Nervocidin längere Zeit gelegen hatte und auch keine Blutung erfolgt war und man eine Devitalisation der Stümpfe annehmen konnte, erfolgte ein Verband mit Triopaste und Zement. Sämtliche Zähne blieben unter beständiger Kontrolle und kam erst nach 3 Monaten statt der Guttapercha der Amalgamverschluß. Sämtliche Zähne blieben reaktionslos. Auf dem Röntgenbild war keine Veränderung am Apex zu sehen. Bei einem einzigen Zahn war nach 3 Monaten die Guttapercha herausgefallen und stellten sich beim Kauen leichte Schmerzen ein infolge Einklemmen von Früchtekernen. Es erfolgte Extraktion des Zahnes zwecks histologischer Untersuchung.

Einlage	Klasse	Fälle	Einlage auf die Pulpa offen	Einlage auf die Pulpa geschl.	Schmerzsymptome während der Applikationszeit	Zustand nach Applikation gute Anästhesie
Nervocidin	a	12	8	4	5	3
	b	7	5	2	1	5
	c	3	3	—	—	2
Nervocidin und Phenol	a	27	16	11	17	18
	b	35	30	5	14	26
	c	6	6	—	1	6
Nervocidin und Eugenol	a	20	14	6	7	12
	b	28	26	2	8	22
	c	11	11	—	—	10
Nervocidin und Guajacol	a	17	10	7	5	10
	b	3	2	1	—	1
	c	8	6	2	1	8
Nervocidin und Cocain und Guajacol 1:1:5	a	17	13	4	3	8
	b	8	8	—	2	5
	c	5	5	—	—	5
Zusammen-		207	163	44	64	141

Bei dem Großteil der Fälle war nach drei Monaten beim Bohren eine leichte Empfindlichkeit in der Nähe des Wurzeldentins festzustellen, ein Zeichen dafür, daß die Wurzelpulpa nicht abgestorben war.

Inwieweit die Pulpa durch osteoides Gewebe auf dem Wege der Metaplasie oder Einwanderung von periodontalem Bindegewebe mit sekundärer innerer Zementbildung ersetzt wird, kann erst später festgestellt werden.

Klasse c): Da das Nervocidin nur ein Anaestheticum mit geringer Tiefenwirkung sein soll, müßte es als ideales Mittel bei Milchzähnen zur Entfernung der Kronenpulpa Verwendung finden. Es sollte also keine Schädigung des Resorptionsorgans auf den nachrückenden Keim zu befürchten sein und eine Pulpabehandlung bei oberflächlicher Entzündung in schon sehr vorgerücktem Resorptionsstadium möglich sein.

Es wurden 33 Milchzähne behandelt und waren die Resultate im allgemeinen sehr befriedigend. In einem einzigen Falle, bei Pulpitis chronica ulcerosa, verursachte die Einlage heftige Schmerzen und in zwei Fällen waren nur leichte Schmerzen im Anschluß an die Einlage zu verzeichnen. In einem Falle war der Zahn druckempfindlich nach einer Liegedauer von 72 Stunden, die Empfindlichkeit ging aber schon nach einem Tage ganz zurück. Die Wirkung war gewöhnlich gut, so daß die Amputation schmerzlos vonstatten ging und mußte die Einlage nur in einem Falle wiederholt werden. Die größte Unannehmlichkeit verursachte die Blutung, die meistens sehr stark auftrat und hartnäckig zu stillen war. In der Folge traten keine Unannehmlichkeiten auf und blieben die Zähne reaktionslos, bis auf einen einzigen Fall, bei dem gleich wie schon in einem in Klasse b erwähnten Falle, nach Herausfallen des Guttaperchaverschlusses beim Kauen Schmerzen auftraten und der auch extrahiert wurde.

fassung.

der Pulpa der kationszeit schlechte Anästhesie	Neue Einlage	Exstirpation schmerzlos	Exstirpation schmerzhaft	Amputation schmerzlos	Amputation schmerzhaft	Blutung	Keine Blutung	Periodont-Reizerscheinung	Bemerkungen
9	9	5	7	—	—	12	—	—	
2	2	—	—	7	—	5	2	—	
1	1	—	—	3	—	3	—	—	
9	9	16	11	—	—	19	8	3	
8	7	2	—	29	3	22	12	1	1 Zahn
—	—	—	—	5	1	4	2	—	extrahiert
8	6	11	9	—	—	16	4	—	nach
6	4	—	—	25	3	20	8	2	25 Stunden
1	—	—	—	9	2	9	2	—	
7	4	5	12	—	—	16	1	—	
2	2	—	—	3	—	3	—	—	
—	—	—	—	8	—	5	3	1	
9	5	2	15	—	—	17	—	—	
3	2	—	—	6	2	4	4	1	
—	—	—	—	4	1	5	—	—	
65	51	41	54	99	12	160	46	8	

Auf die Amputation folgte ein Verband mit Jodo- bzw. Vioform-Zinkoxyd-Eugenol.

b) Histologische Untersuchungen.

Um die Wirkung des Nervocidins auf die Elemente der Pulpa genau festzustellen, wurde die Wirkung des Arsentrioxyds zum Vergleich herangezogen.

1. Die Wirkung des Arsentrioxyds auf die Pulpa.

Nach Euler setzt sich die Wirkung des Arsenik zusammen aus: „a) Stärkster Hyperämie, Extravasation und Veränderung der Gefäßwände, im weiteren Thrombosierung. b) Veränderung der Nervenfasern. c) Veränderung der Odontoblasten und der übrigen Pulpazellen."

Als erstes tritt, und zwar fast schlagartig eine gewaltige Hyperämie und Gefäßdilatation ein. Der starke Überdruck in den Gefäßen drängt natürlich nach Entlastung und ebenso natürlich ist, daß dies in der Richtung geringen Widerstandes, d. h. nach dem perivasculären Gewebe erfolgt. Da sehr schnell als Folge der Arsenikwirkung eine Lähmung der kontraktilen Fasern einsetzt, so muß bald eine Stauung in der Zirkulation einsetzen; vor allem aber macht sich die Capillarwirkung des Arsenik schnell bemerkbar. Die Stomata zwischen den Endothelien werden erweitert und so der Gefäßruptur vorgearbeitet. In diesen Hauptpunkten dürfte die Gefäßwirkung des Arsenik zusammengefaßt sein. Stase und Thrombose sowie ausgedehnte Hämorrhagien sind die notwendige Folge. Histologisch zeigt sich eine pralle Füllung der Gefäße, die Zerreißung der Wände und der Austritt der roten Blutkörperchen ins Gewebe. Auch die Veränderungen der roten Blutkörperchen, die alle Zerfalls- und Degenerationsformen annehmen können, sind in der starken Vergrößerung bemerkbar. —

Was die Nervenfasern betrifft, so macht sich auch bei ihnen bald die Veränderung im Mikroskop erkennbar, allerdings gegenüber der Hyperämie immerhin doch geraume Zeit später. Zur Erklärung der Veränderung kommen wohl zwei Faktoren in Betracht:

Einmal die durch die Zirkulationsstörung bedingte Schädigung und dann die Zellgiftwirkung des Arsenik selbst.

Das Bild eines durch Arsenik nekrotisierten Pulpanervenfaserbündels zeigt unscharfe Zeichnung der Fasern und größtenteils auch der Kerne, sowie ein verwaschen-krümeliges Gesamtbild. Letzteres hängt mit dem scholligen Zerfall der Markscheiden zusammen, den man bei Arsenikapplikation immer wieder beobachtet. — Vielfach geht eine starke Fettspeicherung in der Faser voraus; ebenso sieht man sehr oft eine Quellung der Fasern und damit zusammenhängend einen stark gewellten Verlauf. Das eben Gesagte gilt auch für alle sonstigen, in der Pulpa vorkommenden Fasern, also für die Fibrillen der Grundsubstanz. — Bezüglich der Wirkung auf die übrigen Pulpazellen ist zu sagen: in den ersten Stunden läßt meist Form und Farbe noch keine pathologischen Veränderungen erkennen, selbst nach 24 Stunden können diese noch fehlen, erst allmählich und um so deutlicher, je später man die histologischen Untersuchungen vornimmt, tritt die fortschreitende Nekrotisierung zutage. Im histologischen Bild ist eine starke Veränderung der Odontoblasten erkennbar. Kaum ein einziger Kern hat noch normale Form und Färbbarkeit behalten; neben vereinzelten Pyknosen sind alle möglichen Zerfallserscheinungen vertreten und zahlreich sind auch die Zellen bzw. Kerne, die überhaupt keine Färbbarkeit mehr besitzen. Ähnlich verhält es sich mit den andern im Bilde sichtbaren Zellen, wovon allerdings die meisten Erythrocyten sein dürften. Bei den polygonalen Zellen fällt auf, daß die Faserfortsätze völlig geschwunden erscheinen. Einzelne Wanderzellen sind auch vorhanden, die aber ebenfalls der allgemeinen Nekrose verfielen. Was den Chemismus anbelangt, so nimmt man an, daß Arsenik oxydationshemmend wirkt und dadurch der Zerfall bedingt wird."

2. Die Wirkung des Nervocidins auf die Pulpa.

A. Die Wirkung des Nervocidins an menschlichen extrahierten Pulpen, die mit folgenden Einlagen beschickt wurden:

1. Nervocidin rein,
2. Nervocidin mit Eugenol,
3. Nervocidin mit Phenol,
4. Nervocidin mit Guajacol,
5. Nervocidin mit Guajacol und Cocain.

Zur histologischen Untersuchung gelangten möglichst Pulpen, die vor der Einlage mit Nervocidin als normal oder wenig verändert diagnostiziert wurden. Diese Pulpen wurden nach Exstirpation sofort in Formalin (10%) fixiert, nach bekannten Methoden in Paraffin eingebettet, in Serienschnitte zerlegt und mit Hämalaun-Eosin gefärbt.

Da das mikroskopische Bild der verschiedenen Gruppen stets einen ähnlichen histologischen Befund aufweist, scheint die Anwendungsart in diesem Punkte

eine geringe Rolle zu spielen. Die Wirkung des Nervocidins auf die Pulpa ist eine ganz bestimmte und wird sie durch die Beimengung von Phenol, Guajacol usw. höchstens etwas verstärkt. In jeder Pulpa sind die Veränderungen durch das Nervocidin dieselben, nur mehr oder weniger ausgeprägt, je nach Einwirkung.

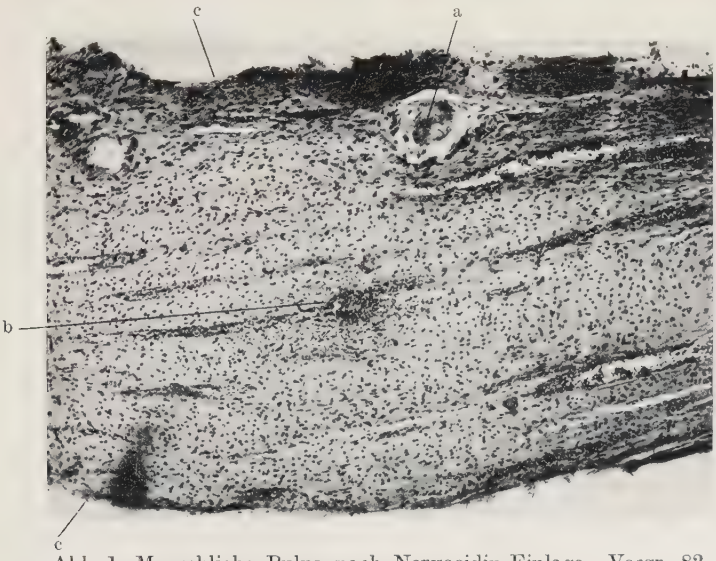

Abb. 1. Menschliche Pulpa nach Nervocidin-Einlage. Vergr. 82.
a Thrombus. b Hämorrhagie nach Gefäßwandschädigung. c keine Odontoblasten.

Abb. 2. Menschliche Pulpa nach Nervocidin-Einlage. Vergr. 82. Ausgedehnte Thrombenbildung.

Im allgemeinen erscheint die Pulpa, im Gegensatz zu der mit Arsen nekrotisierten, anämisch, hin und wieder auch hyperämisch (s. Abb. 4, 5). Neben kontrahierten Gefäßen sind oft auch stark erweiterte Gefäße festzustellen. Hier und da ist eine Stase, in kleinen Gefäßen oft ein Thrombus nebst Blutungen ins

Gewebe, bedingt durch Ruptur einer geschädigten Gefäßwand, erkennbar (s. Abb. 1). Es treten auch verschiedene große, oval bis fast ganz rundliche Thromben mitten im Gewebe auf (s. Abb. 1, 2, 3). Sie sind manchmal so groß,



Abb. 3. Menschliche Pulpa nach Nervocidin-Einlage. Vergr. 200. Stelle × aus Abb. 2.

Abb. 4. Menschliche Pulpa nach Nervocidin-Einlage. Vergr. 62. Starke Hyperämie.

daß sie mikroskopisch sichtbar sind und in einigen Pulpen geradezu das Bild beherrschen. Die Nervenfasern sowie die Bindegewebsfibrillen erscheinen stark geschlängelt, die Kerne der Schwannschen Scheide sind jedoch noch gut

erkennbar. Was die Odontoblasten anbelangt, so kann hier eine Veränderung mit Sicherheit nicht nachgewiesen werden, da sie selten anzutreffen sind und höchst wahrscheinlich bei Herausnahme der Pulpa abgerissen wurden. Die Kerne der Pulpazellen erscheinen meist gut gefärbt. In dem besonders in Mitleidenschaft gezogenen Gebiete sind bei starker Vergrößerung Kernbröckel, nicht mehr färbbare Pulpazellen sowie veränderte Erythrocyten festzustellen.

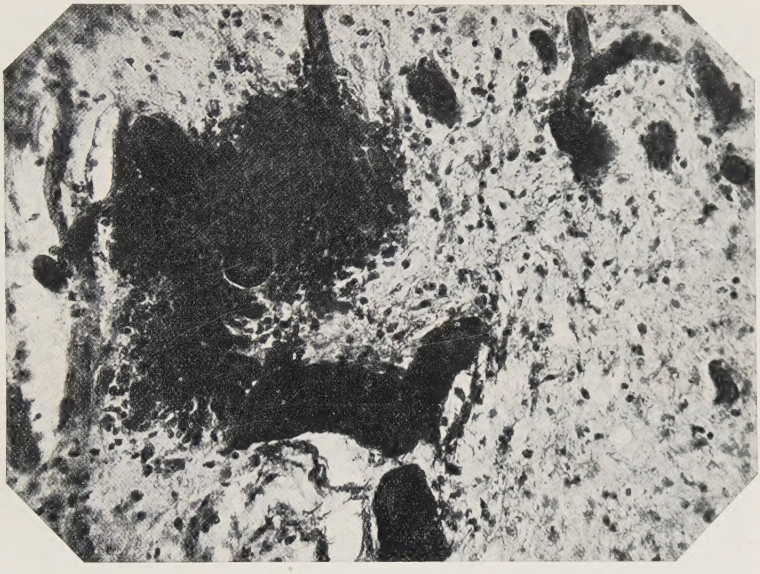

Abb. 5. Menschliche Pulpa nach Nervocidin-Einlage. Vergr. 200. Stelle × aus Abb. 4.

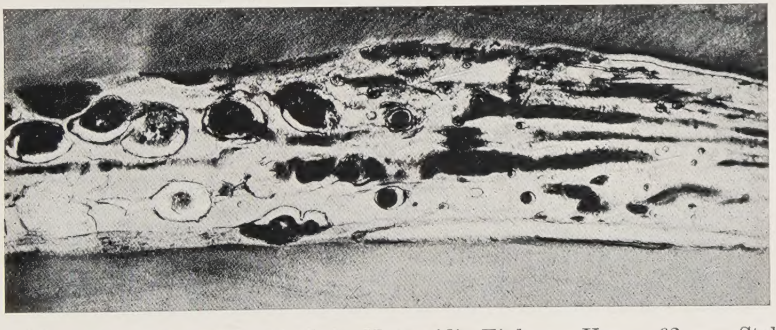

Abb. 6. Kaninchenpulpa nach 60 Std. Nervocidin-Einlage. Vergr. 62. × Stelle der Applikation des Nervocidins. Ausgedehnte Thrombenbildung.

Der histologische Befund läßt uns erkennen, daß das Nervocidin, wenn auch viel weniger heftig, so doch eine fast identische Wirkung auf die Pulpa ausübt, wie Arsenik.

Wir konstatieren:

a) Eine Gefäßwirkung: Im Gegensatz zu Arsenik vorwiegend Anämie daneben wie bei Arsenik in einzelnen Fällen Hyperämie, Extravasation und

Veränderung der Gefäßwände, im weitern starke ausgesprochene Thrombosierung.

b) Veränderung der Nervenfasern.

c) Veränderung der Pulpazellen und höchstwahrscheinlich auch der Odontoblasten in dem besonders in Mitleidenschaft gezogenen Gebiete, das von der Applikationsstelle nach dem Apex fortschreitet.

Abb. 7. Dieselbe Pulpa wie in Abb. 6. Vergr. 62. × Stelle der unbeeinflußten Pulpa.

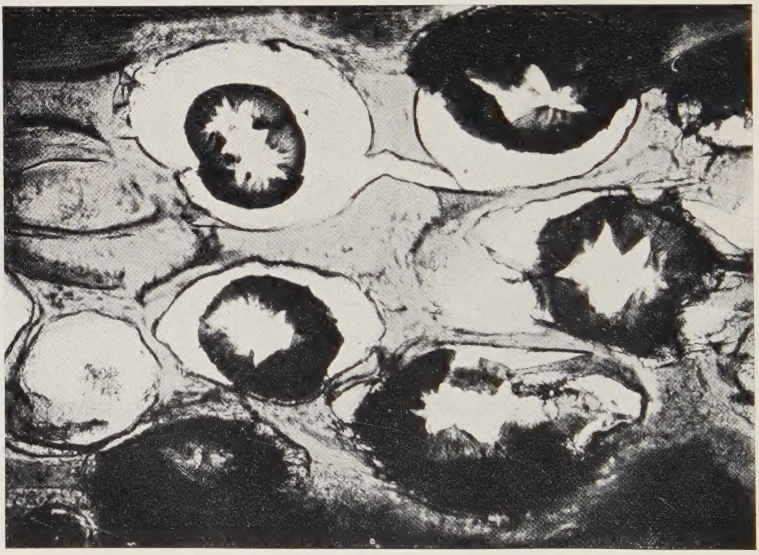

Abb. 8. Kaninchenpulpa nach 60 Std. Nervocidin-Einlage. Vergr. 200. Pulpakanal vollständig eingenommen durch große Thromben.

B. Die Wirkung des Nervocidins auf die Pulpa von Kaninchenzähnen.

Als interessanter Tierversuch wurden einem narkotisierten Kaninchen Nervocidineinlagen in die vier Nagezähne gemacht und mit Zement verschlossen. In den oberen rechten Nagezahn kam eine Einlage von Nervocidin mit Phenol, in den linken Nervocidin mit Eugenol und in die beiden unteren Nagezähne kam reines Nervocidin.

Nach 60 Stunden wurde das Tier getötet, die Zähne mit dem umgebenden Kiefer herausgesägt, in Formalin fixiert und nach bekannten Methoden weiter behandelt (Celloidin-Schnittserien).

Die Serienschnitte zeigen alle eine Übereinstimmung mit dem histologischen Befund der menschlichen Pulpen. Nur ist hier vor allem die Wirkung auf die Gefäße eine weit heftigere als bei der Wirkung des Nervocidins auf die menschliche Pulpa und springen vor allem die starken Thrombosen in die Augen (siehe Abb. 6, 7, 8). Dieselben füllen oft das ganze betroffene Pulpacavum aus. Deutlich bemerkbar ist hier die Einwirkung des Nervocidins auf die Odontoblasten zu konstatieren. Dieselben sind im Wirkungsbereich des Nervocidins vollständig verschwunden und treten erst nach und nach gegen die Wurzelpulpa zu wieder auf.

Zusammenfassung.

An 207 mit Nervocidin behandelten Zähnen wurde festgestellt:

1. Bei der Applikation von Nervocidin ist der Wegfall der Schmerzen in der Mehrzahl der Fälle (etwa 70%) von Vorteil.

2. Es wurden weder Nekrosen noch irgendwelche unangenehme Nebenerscheinungen festgestellt.

3. Die besten Resultate wurden nach 2—3tägiger Liegedauer beobachtet.

4. Bleibt die Einlage länger als drei Tage liegen, so besteht die Gefahr einer Periodontitis toxica, welche jedoch nach Wegnahme der Einlage rasch wieder verschwindet.

5. Von großem Nachteil ist die sehr unregelmäßige Wirkung des Nervocidins und die meist erforderliche Wiederholung der Einlage.

6. Nach der Exstirpation, bzw. Amputation tritt gewöhnlich eine starke Blutung auf, welche eine sofortige Wurzelfüllung ausschließt.

Histologisch konstatieren wir:

1. Eine Gefäßwirkung, die sich kundgibt durch Extravasation, Veränderung der Gefäßwände, Thrombenbildung und starke Hyperämie.

2. Veränderungen der Nervenfasern und der Bindegewebsfibrillen.

3. Veränderungen der Odontoblasten und der Pulpazellen.

4. Die histologischen Veränderungen, die das Nervocidin in der Pulpa hervorruft, sehen mit geringen Ausnahmen gleich aus wie die nach der Applikation von Arsentrioxyd.

Aus diesem Grunde ist es unangebracht, das Nervocidin als Dentinanaestheticum ohne nachfolgende Wurzelbehandlung zu verwenden. Nervocidin kann zur Devitalisation der Pulpa gebraucht werden, hingegen erscheint es keineswegs geeignet, den Arsenik zu ersetzen.

Literatur.

Arkövy: 1. Untersuchungen über die pharmakodynamische Wirkung des Nervocidins. (Dalma.) Österr.-Ungar. Vierteljahrsschr. f. Zahnheilk. 1901. H. 2, S. 221. 2. Aus dem Sitzungsbericht des Landesverbandes der ungarischen Stomatologen: Diskussion über die Erfahrungen mit Nervocidin. Österr.-Ungar. Vierteljahrsschr. f. Zahnheilk. 1901. H. 4, S. 527. — Bauer: „Nervocidin." (Fogorvosi szemle. Sept. 1925). — Csernyei: Amputation der Kronenpulpa nebst Lebenderhaltung der Wurzelpulpa. Zahnärztl. Rundsch. 1926. Nr. 31. — Dalma: 1. Geschichte der Pulpaüberkappung, Pulpamumifikation und der Wurzelbehandlung und deren heutiger Stand. Österr.-Ungar. Vierteljahrsschr. f. Zahnheilk. 1900. H. 4. 2. Einiges über Nervocidin und dessen Anwendungsbereich.

Zahnärztl. Rundsch. 1925. Nr. 43. 3. Über Nervocidin. Zeitschr. f. Stomatol. 1926. H. 1. — Dobrzyniecki: Nervocidin. Zeitschr. f. Stomatol. 1924. H. 10. — Ekström: Nervocidin in Verbindung mit Cocain. Göteborg: Reflektor. 1903. H. 5/6. — Euler: Pathohistologie der Zähne mit besonderer Berücksichtigung der Pathobiologie. München 1927. — Fasoli: Meine Erfahrungen bei Pulpa und Wurzelbehandlungen. Zahnärztl. Rundsch. 1926. Nr. 23. — Gaini: „Sull' azione della Nervocidina Dalma". La Stomatologia. Mai 1923. — Greth: „Klinische Untersuchungen mit Nervocidin." Dtsch. zahnärztl. Wochenschrift. 1926. Nr. 20. — Kaas: Beobachtungen an mit Nervocidin behandelten Zähnen und Bemerkungen zu den über dasselbe bisher erschienenen Veröffentlichungen. Österr.-ung. Vierteljahrsschr. f. Zahnheilk. 1902. H. 4, S. 480. — Madzsar und Balassa: Vorläufige Mitteilungen über die klinische Verwendbarkeit des Nervocidins-Dalma. Österr.-ung. Vierteljahrsschr. f. Zahnheilk. 1900. Nr. 4, S. 582. — Maeser: 25 Jahre Nervocidin. Zahnärztl. Rundsch. 1925. Nr. 31. — Michel: Die konservierende Zahnheilkunde. Leipzig 1912. S. 154, 319, 337. — Schaav: Über Dentinanästhesie. Österr. Zeitschr. f. Stomatol. 1916. H. 9, S. 169. — Scheff: Über die Wirkung des Nervocidins auf die Zahnpulpa. Österr.-ung. Vierteljahrsschr. f. Zahnheilk. 1902. Nr. 4, S. 191. — Soederberg: Notes of Nervocidin. The dental Cosmos 1901. S. 1265. — Wannenmacher: Über Nervocidin. Dtsch. zahnärztl. Wochenschr. 1906. Nr. 4.

Es sei mir gestattet, am Schlusse dieser Arbeit Herrn Prof. Dr. O. Müller für seine Anregung und wertvolle Unterstützung bei der Anfertigung der Mikropräparate meinen besten Dank auszusprechen. Ebenso danke ich Fräulein Direktor Linder für die Überlassung des nötigen Materials an der Schulzahnklinik.